



formazione

italiana

massaggi

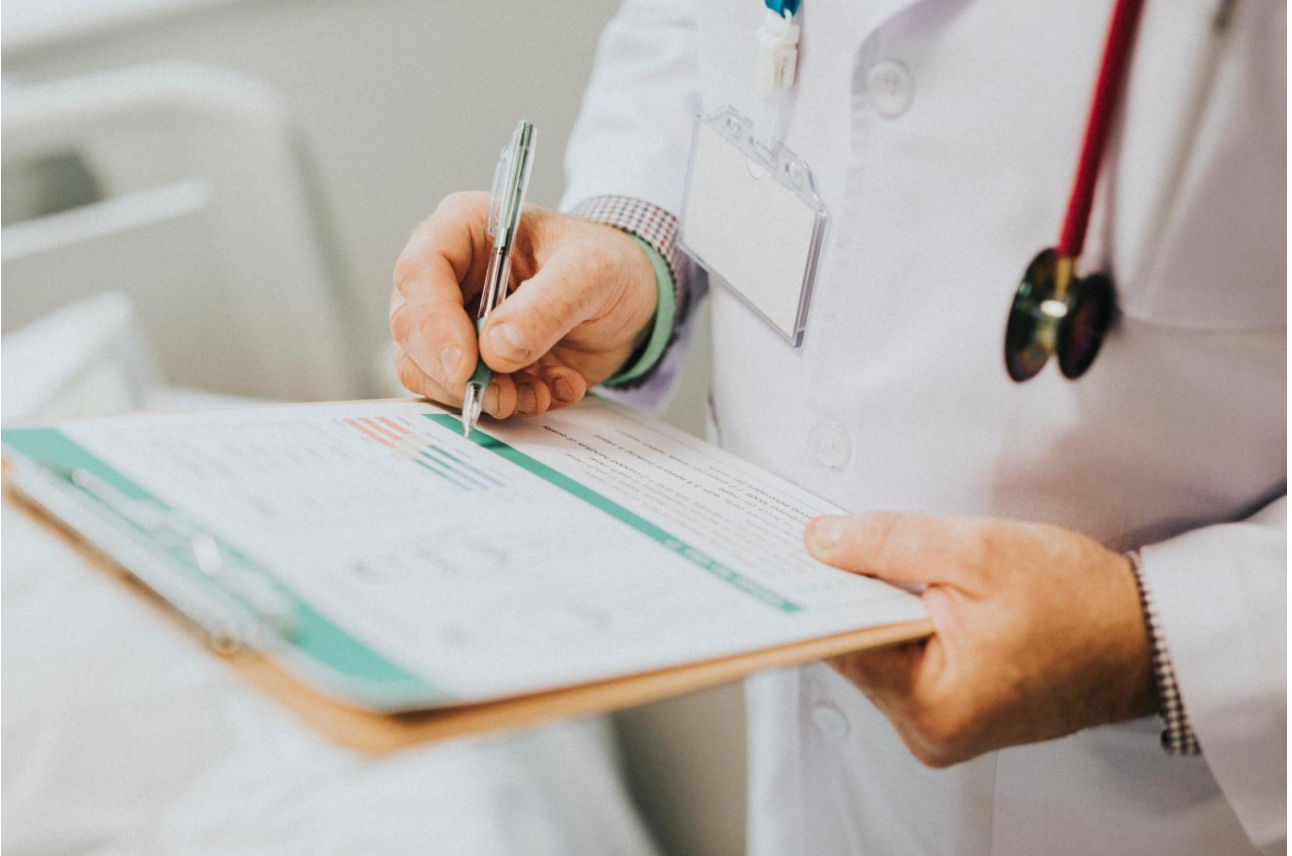Stefano De Michino

TRATTAMENTO LOMBO-SCIATALGIA

Metodo Eleonora Chiapparelli

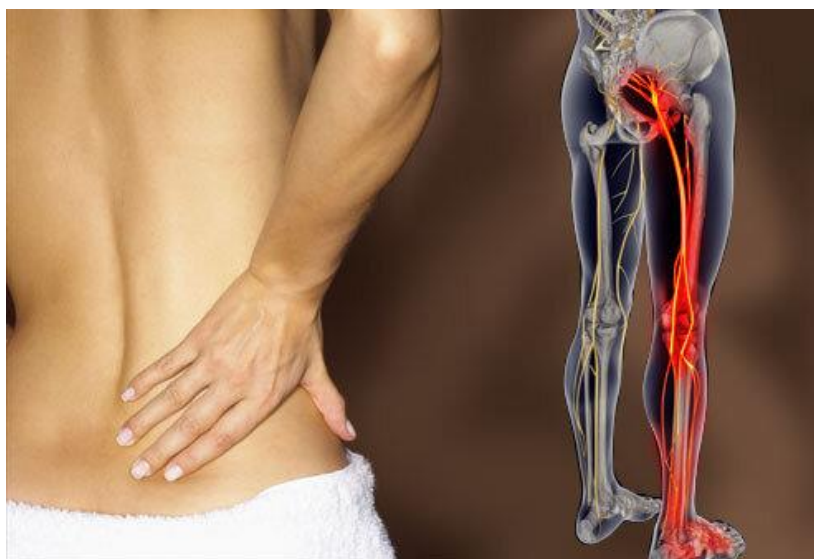

SCIATALGIA



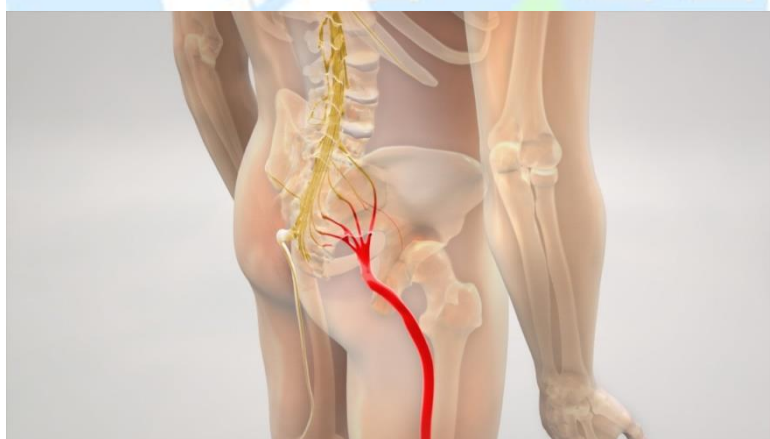Con il termine **SCIATALGIA**, intendiamo l'infiammazione, o meglio, l'irritazione del nervo sciatico. Patologia causata dalla compressione della sua radice (lombosciatalgia) alla fuoriuscita dalla colonna lombare, oppure da una compressione nel suo passaggio periferico, come, ad esempio, nella sindrome del piriforme (dolore che coinvolge sia la natica sia il nervo sciatico).

NERVO SCIATICO: UN BREVE RICHIAMO



Il nervo sciatico, o nervo ischiatico, è il più grande e il più lungo nervo del corpo umano. elemento anatomico pari, che ha inizio nella parte bassa della schiena e percorre tutto l'arto inferiore, terminando a livello del piede. il nervo sciatico è una derivazione degli

ultimi due nervi spinali lombari (L4 ed L5) e dei primi tre nervi spinali sacrali (S1, S2 ed S3): queste strutture nervose danno vita al nervo ischiatico, unendosi reciprocamente tra loro, circa all'altezza del muscolo piriforme gluteo.



Con origine a livello del muscolo piriforme e del gluteo, il nervo sciatico scende lungo la parte posteriore della coscia e, superato il ginocchio, si dirama in varie branche che si distribuiscono tra la parte posteriore della gamba, la

parte anteriore della gamba, il dorso del piede e la pianta del piede.

Il nervo sciatico garantisce la sensibilità e la motilità degli arti inferiori, in particolare delle gambe. ciò spiega per quale motivo un infortunio a suo carico possa compromettere seriamente la capacità di deambulare.

- **COLPISCE MAGGIORMENTE LE PERSONE TRA I 40-50 ANNI DI ETÀ IN SU, CON UNA PREVALENZA MAGGIORE NEGLI UOMINI. MOLTO SPESSO, IL DOLORE È TALMENTE INTENSO CHE LA PERSONA FA FATICA A CAMMINARE ED È COSTRETTA A RINUNCIARE A PORTARE AVANTI LE PROPRIE ATTIVITÀ QUOTIDIANE.**

I SINTOMI DELLA SCIATALGIA

Questa infiammazione è caratterizzata da un dolore che parte dal rachide lombare oppure dal gluteo, e che si irradia all'arto inferiore fino al piede (tipicamente dalla regione glutea, scendendo poi in sede postero- laterale nella coscia e gamba fino alla pianta del piede o verso il dorso del piede e all'alluce).

- può essere acuto;
- può dare la sensazione di bruciore;
- spesso è a esordio improvviso e invalidante.

SI PRESENTA, IN GENERE, MONOLATERALE, ED È SIMILE A UNA SCOSSA ELETTRICA CHE PUÒ CAUSARE:

- PARESTESIE, OVVERO FORMICOLIO, INTORPIDIMENTO;
- DEFICIT DI FORZA MUSCOLARE (SINTOMATOLOGIA NEUROLOGICA) CHE PUÒ PEGGIORARE DOPO SFORZI, COLPI DI TOSSE, STARNUTI O LUNGHI PERIODI DI TEMPO TRASCORSI IN POSIZIONE SEDUTA

LE CAUSE DELLA SCIATALGIA

la causa principale dell'insorgenza della sciatalgia è senza dubbio la compressione del nervo sciatico o dei nervi spinali circostanti, con conseguente irritazione e dolore.

Quali possono essere le cause di tale compressione?

- Ernia del disco;
- Discopatia degenerativa delle vertebre lombo-sacrali;
- Scivolamento di due vertebre (spondilolistesi);
- Stenosi del canale lombare e dei forami di coniugazione lombo-sacrale;
- Sindrome del piriforme, in cui il muscolo piriforme comprime/irrita il tratto di nervo sciatico;
- Tumori spinali (rari).

I FATTORI DI RISCHIO

- LAVORI PESANTI O RIPETITIVI, SOPRATTUTTO IN ROTAZIONE;
- ETÀ AVANZATA CHE FAVORISCE LA DISIDRATAZIONE DEI DISCHI INTERVERTEBRALI; MARCATO SOVRAPPESO CORPOREO E SEDENTARIETÀ;
- DIABETE;
- ERRATE POSTURE.

QUANTO DURA L'INFIAMMAZIONE AL NERVO SCIATICO?

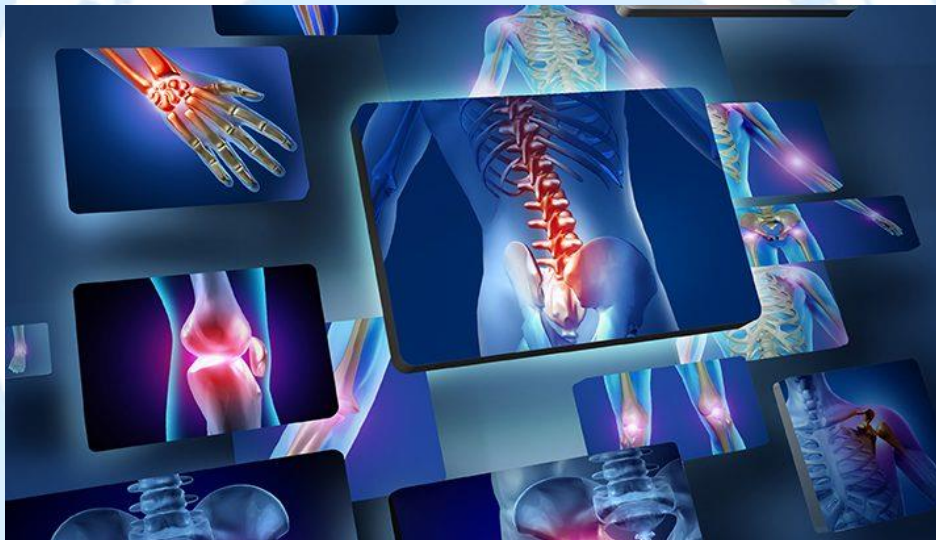
La durata della sintomatologia è molto diversa, può perdurare acutamente per diverso tempo, per poi progressivamente risolversi in periodi anche relativamente lunghi, fino a 30 a 60 giorni in caso di evoluzione benigna come avviene nella maggior parte dei casi. prima si interviene sulla causa e prima la sintomatologia ha modo di affievolirsi.

CRITERI DI URGENZA TERAPEUTICA SONO I SINTOMI NEUROLOGICI QUALI:

- Disturbi sfinterici (es. perdita di urina o anestesia perineale);
- Il persistente deficit sensitivo e stenico come, ad esempio, l'impossibilità a dorsiflettere il piede”.

QUANDO UN PAZIENTE LAMENTA QUESTO TIPO DI DIFFICOLTÀ CONSIGLIARE UNA VISITA NEUROLOGICA E NON SOTTOPORLO A NESSUN TRATTAMENTO

COME SI DIAGNOSTICA UNA LOMBOSCIATALGIA?



LA DIAGNOSI DELLA SCIATALGIA È:

- Clinica (grazie a una semplice visita con lo specialista fisiatra);
- Anamnestica (grazie alla testimonianza del paziente);
- Strumentale attraverso l'esecuzione di esami specifici e molto accurati.

ESAMI STRUMENTALI PER DIAGNOSI DI SCIATALGIA:

- Rx rachide dorso-lombare e lombo-sacrale: utile per evidenziare la presenza di riduzione di spazio discale che suggerisce la presenza di ernia o di spondilolistesi (scivolamento di una vertebra sull'altra);
- Risonanza magnetica (rm) del rachide: che valuta la presenza di ernia discale, tumori spinali primitivi o metastatici, spondilodiscite (infiammazione dei dischi intervertebrali e delle vertebre);
- Tc rachide lombare: che si effettua in caso di sospette fratture e/o di controindicazione alla esecuzione della rm;
 - Elettromiografia (emg): evidenzia la sofferenza della radice nervosa.

COME SI CURA L'INFIAMMAZIONE DEL NERVO SCIATICO?

IL TRATTAMENTO DI QUESTO DISTURBO, SOLITAMENTE, SI DISTINGUE PER L'INTENSITÀ DELLA SINTOMATOLOGIA DOLOROSA E PER LA GRAVITÀ DELL'INFIAMMAZIONE. ECCO QUALCHE CONSIGLIO UTILE:

- Non è indicato il riposo a letto se non nelle prime fasi acute;
- Iniziare con antinfiammatori non steroidei (fans) e miorilassanti. in caso questa terapia non funzionasse, assumere cortisonici, sempre su indicazione medica;
- Per evitare recidive e trattare la fase subacuta, sono utili trattamenti riabilitativi volti a riequilibrare la postura di bacino, tratto lombosacrale e colonna dorso-lombare. si alla ginnastica dolce e allo stretching miotendineo;
- L'indicazione all'intervento chirurgico è riservato ai casi che non rispondono al trattamento conservativo o nel caso di sintomatologia neurologica, per la quale sarebbe indicato rivolgersi a uno specialista neurochirurgo".

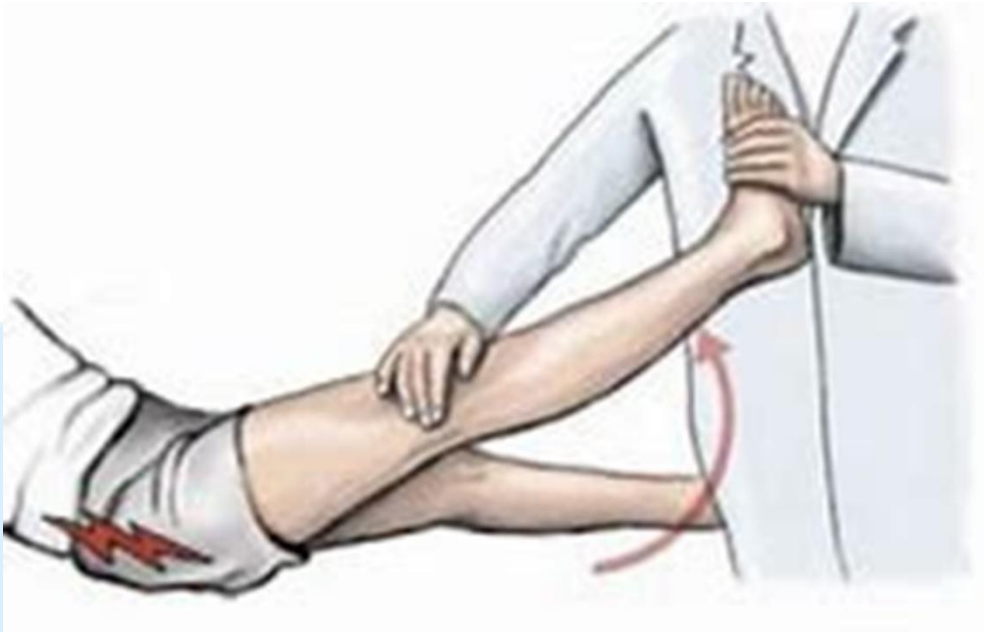
RIEPILOGO DEL TIPICO QUADRO CLINICO DEL PAZIENTE AFFETTO DA SCIATALGIA:

- compromissione della naturale capacità di movimento; dolore acuto, bruciante, penetrante e inarrestabile;
- dolore “elettrico”;
- Dolore circoscritto in una precisa zona dell'arto inferiore (es: polpaccio, natica o ginocchio) o dolore irradiato dalla zona
- Lombare fino al piede;
- Indebolimento muscolare dell'arto inferiore coinvolto;
- Intorpidimento/formicolio alla gamba dell'arto inferiore interessato;
- Progressiva acutizzazione del dolore;
- Sensazione di aghi che pungono la pelle dell'arto inferiore interessato.

TEST DI INGRESSO



TEST DI LASEGUE'

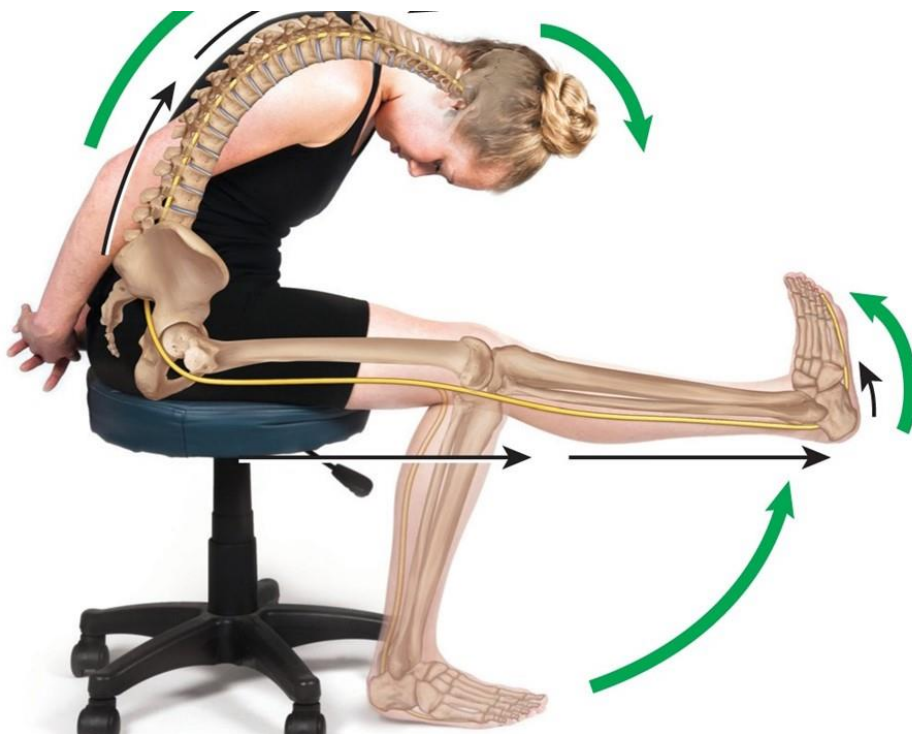

Il test di lasegue cerca di valutare se lo stiramento del plesso lombo- sacrale risulta doloroso per il paziente a cui viene sottoposto. nello specifico con tale test si valuta l'irritazione delle radici nervose di l4-l5- s1 e dunque del nervo sciatico.

ESECUZIONE:

Il terapeuta flette l'anca a ginocchio esteso con il piede in posizione neutra. Si solleva l'arto inferiore in questione fino ad ottenere una risposta dolorosa. una volta ottenuta tale risposta, si induce una lieve flessione del ginocchio. *Se il dolore cessa la diagnosi è probabilmente sciatica.*

SLAMP TEST



ESECUZIONE:

Facciamo sedere il paziente con le gambe fuori dal lettino/sedia e gli chiediamo di raggiungere progressivamente la posizione di slump attraverso la flessione del rachide (lombare, toracico e cervicale), l'estensione di ginocchio e la dorsiflessione di caviglia dell'arto sintomatico.

TEST EVOCATIVO DEL DOLORE



1. Pz in piedi, eseguiamo una compressione sul capo, facendo aumentare la pressione intervertebrale. Il dolore fa presupporre una problematica discale.
2. Pz in piedi , facciamo estendere capo e tronco, se il test evoca dolore , si può presupporre un problema alle faccette articolari della vertebre interessate.
3. Facciamo eseguire una flessione del busto del paziente e gli chiediamo di tossire. Se provoca dolore, possiamo presupporre una ernia discale.



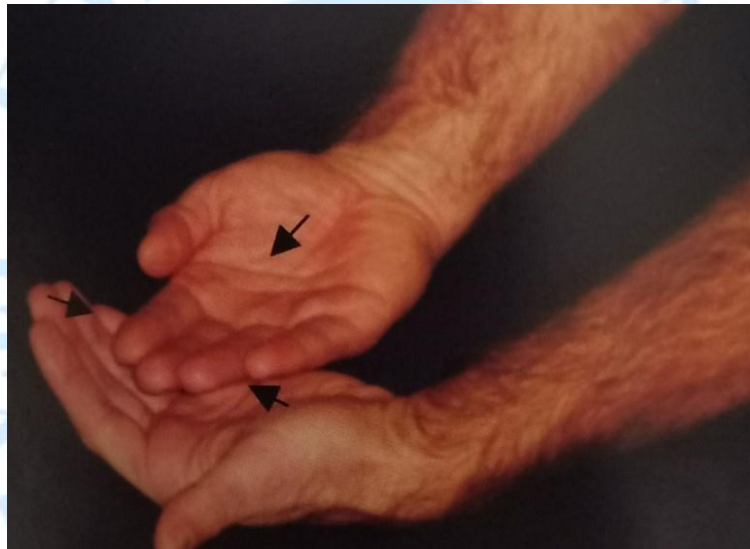
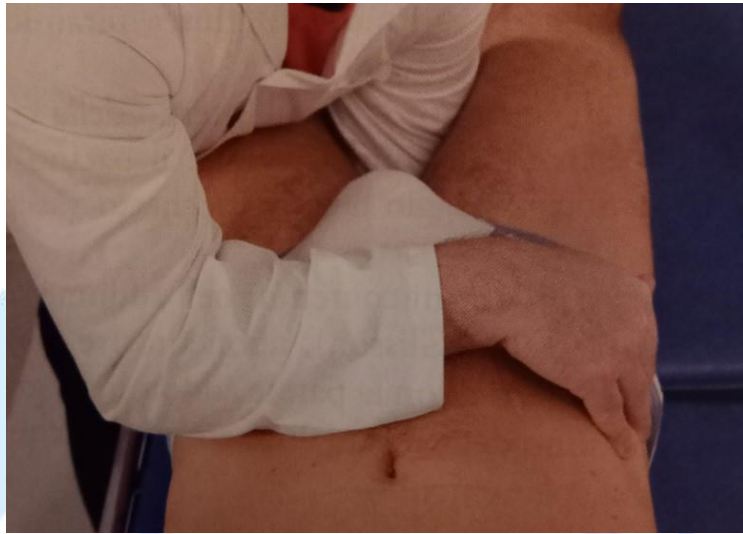OSSERVAZIONE DEL BACINO E DEGLI ARTI INFERIORI

Per capire se siamo di fronte ad una sciatalgia da discopatia o ad una sindrome del piriforme, è importante osservare l'atteggiamento del bacino del paziente.

Solitamente dal lato in cui si lamenta il sintomo, la gamba si atteggia in extra rotazione, poichè il muscolo piriforme , viene innervato dal n.sciatico , il quale manda in spasmo il muscolo e questo comporterà' una rotazione esterna dell'arto.

Facciamo sdraiare il paziente sul lettino e osserviamo se è presente una extrarotazione oppure la induciamo, seguendo le indicazioni fornite nella parte pratica.

TECNICA DI RIEQUILIBRIO DEL BACINO

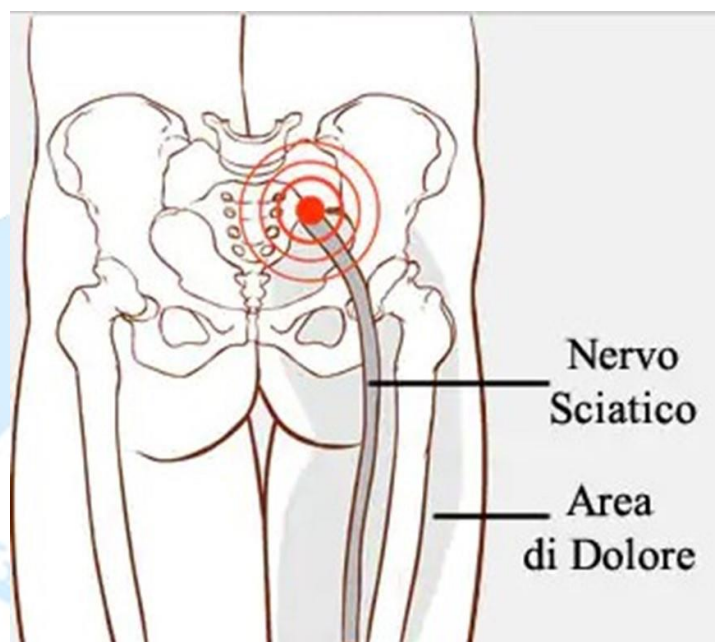


ESECUZIONE:

Pz supino, l'operatore pone una mano sotto al sacro e l'altra sotto le spine ischiatiche, oppure pone la mano libera sopra le due SIAS (spina iliaca antero superiore) con l'intenzione di avvicinarle .

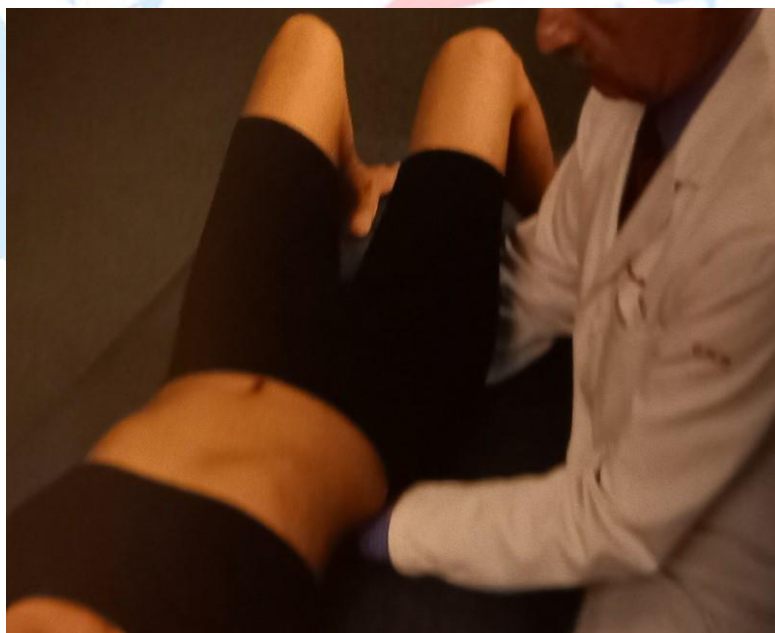Questo comporterà una apertura posteriore delle due ossa iliache. La mano sotto al sacro ascolterà il rilascio dei tessuti. La tecnica termina solo nel momento in cui si sentono i tessuti completamente rilasciati.

TECNICA DI INIBIZIONE DEL MUSCOLO PIRIFORME DA PAZIENTE SUPINO



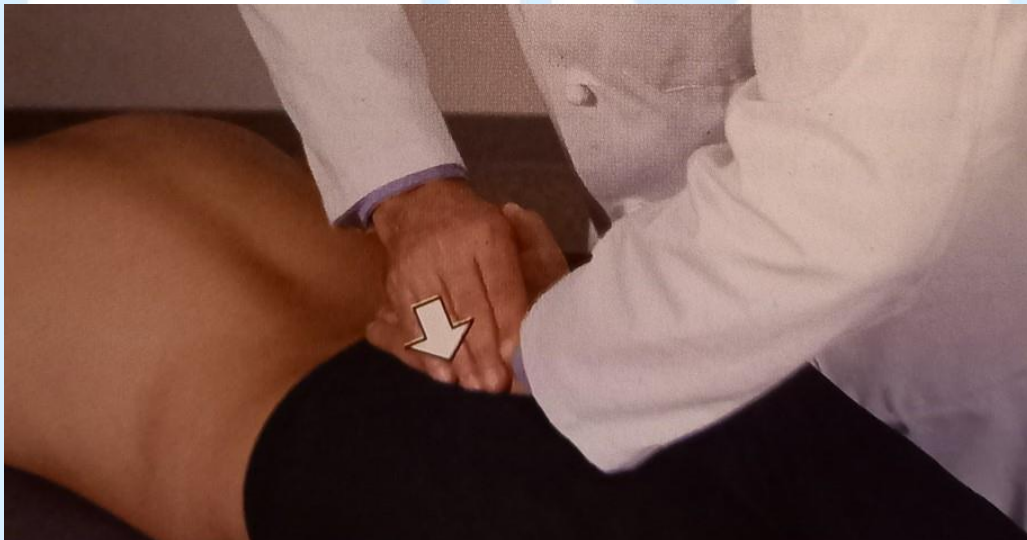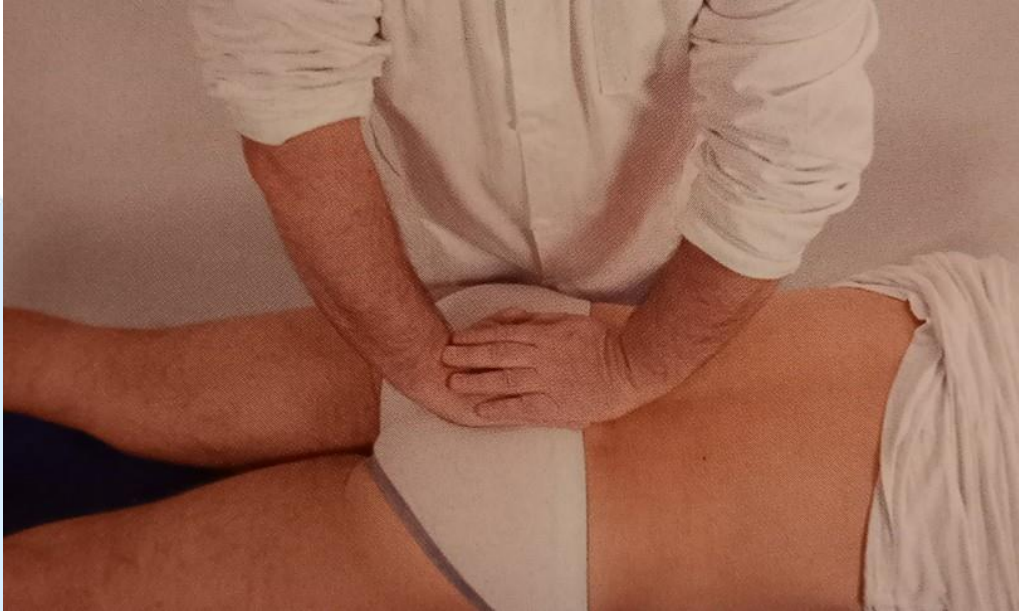ESECUZIONE: pz supino, l'operatore pone una mano sotto il sacro del pz e la mano libera sul muscolo piriforme, andando a cercare il punto di passaggio del nervo sciatico.

Per reperire il punto basterà posizionarsi sulla porzione supero-laterale del gluteo, in prossimità del grande trocantere femorale



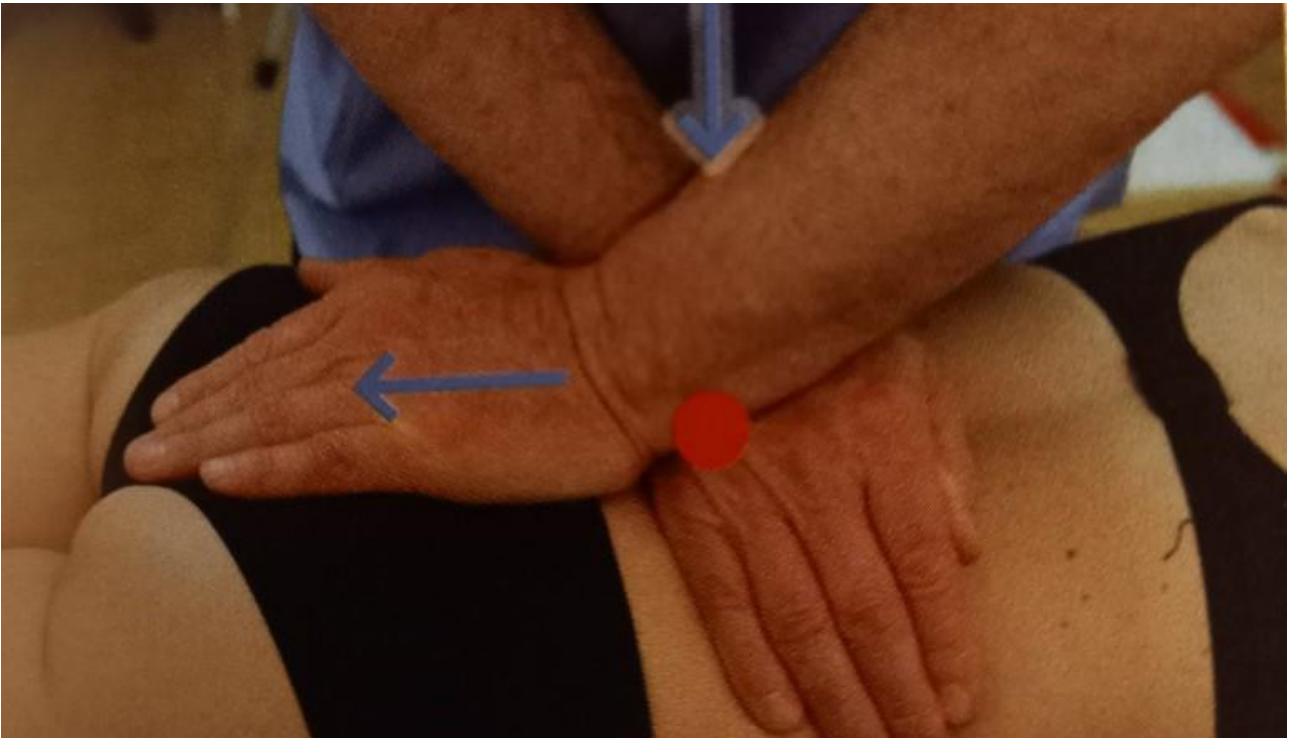
TECNICA DIRETTA SUL SACRO

ESECUZIONE :



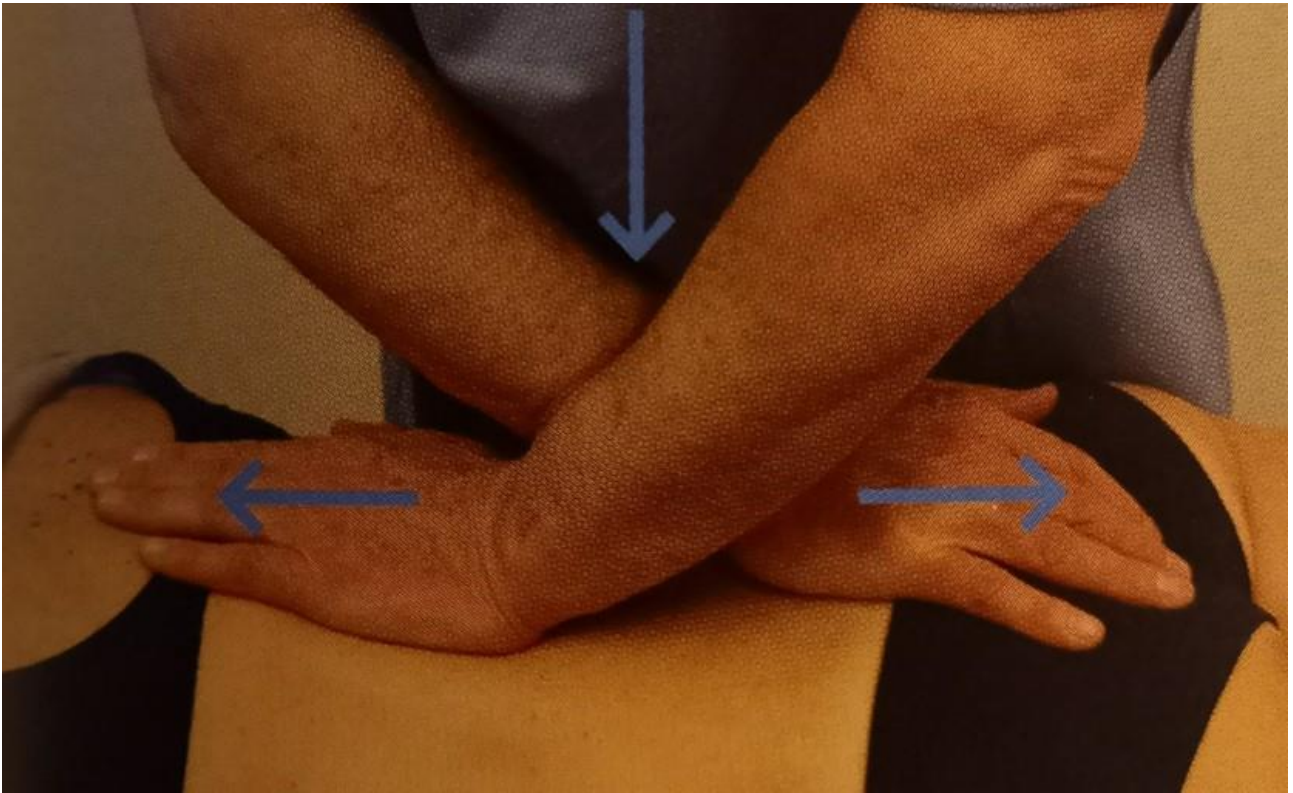
Pz in decupito prono, l'operatore poggia le due mani sovrapposte sul sacro del pz, effettua una leggera compressione e decompressione , in direzione del lettino e successivamente asseconda il movimento di flessione anteriore ed estensione posteriore del sacro, durante la respirazione del paziente.

TECNICA DI DECOMPRESSIONE L5-S1



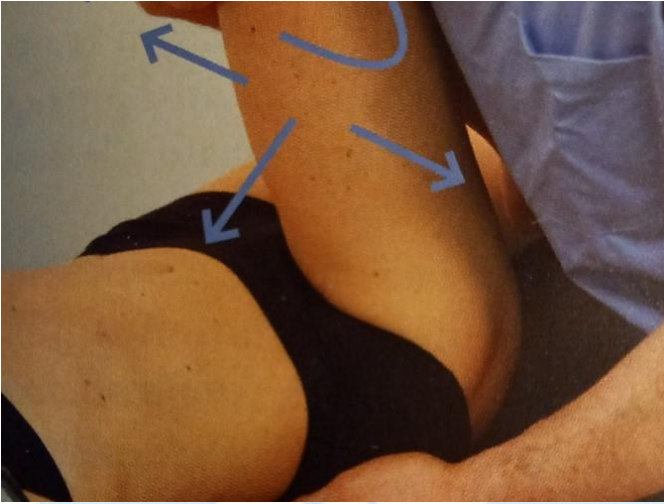
ESECUZIONE: pz in decupito prono, l'operatore in piedi, appoggia una mano sul sacro, con direzione della spinta caudale (verso i piedi) , la mano libera con appoggio ulnare lateralmente al processo spinoso di I5, con spinta in direzione laterale. A questo può associare una spinta del corpo in direzione del lettino, per decomprimere ulteriormente l'articolazione lombo-sacrale

POMPAGE LOMBO SACRALE



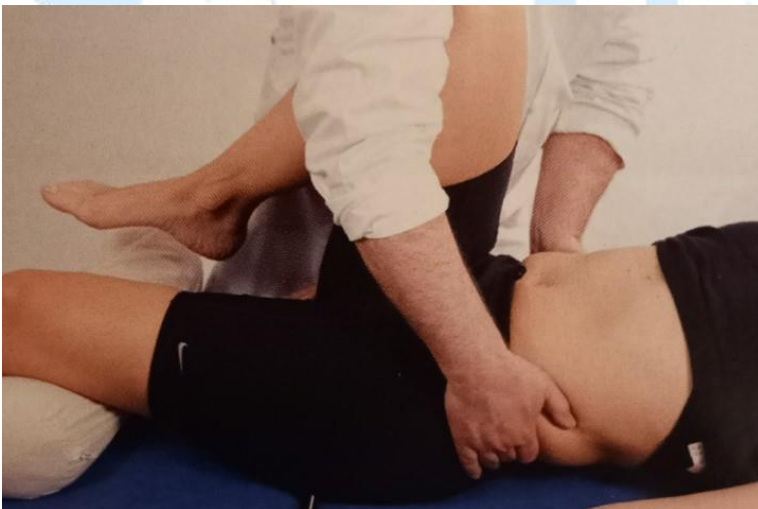
ESECUZIONE: pz in decubito prono, l'operatore in piedi, posiziona le mani incrociate, una sulla base del sacro con direzione caudale, una sull'ultima costa , con direzione cefalica. Associa una spinta del corpo in direzione del lettino, la quale comporterà un allontanamento delle due mani e di conseguenza una decompressione del tratto lombo-sacrale

TECNICA DI DECOMPRESSIONE LOMBARE



ESECUZIONE: pz in decubito supino, l'operatore in piedi, al lato del paziente, appoggia i polpastrelli sui muscoli paravertebrali, con l'intenzione di decomprimerli, portandoli verso l'alto. Successivamente flette il ginocchio del pz, aiutandosi con il cavo ascellare, fino a sentire che la

muscolatura paravertebrale si distende.



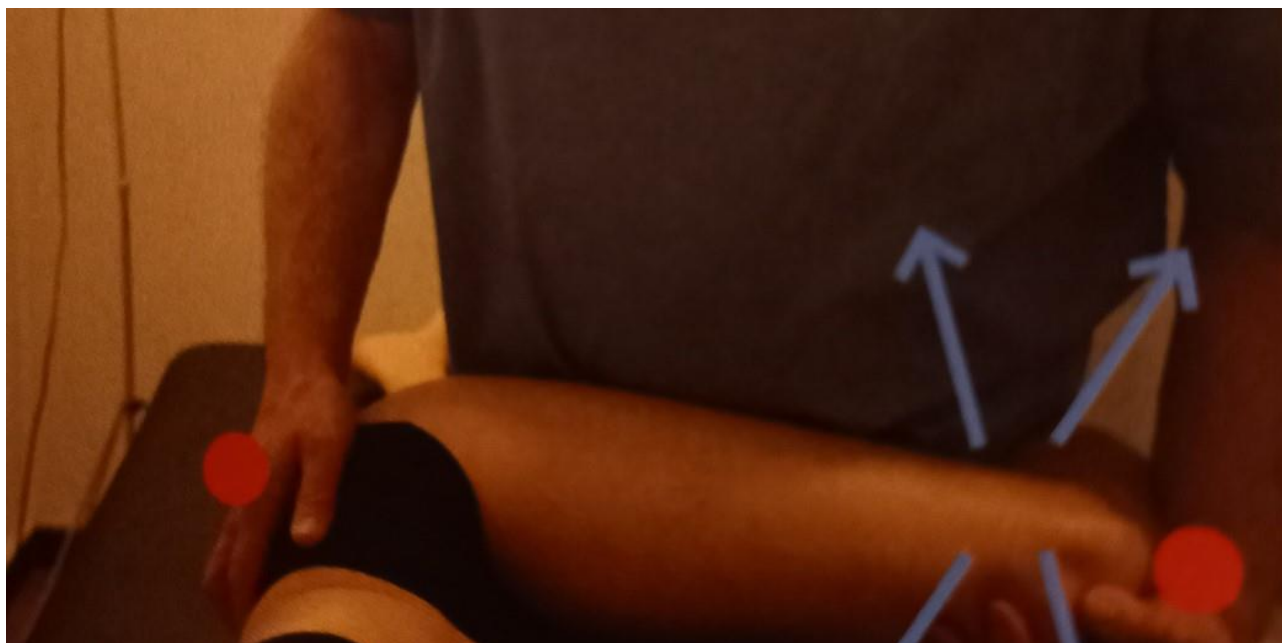
VARIANTE: l'operatore pone solo una mano sotto la muscolatura paravertebrale e sul quadrato dei lombi, flette il ginocchio del pz con la mano libera ed esegue con la gamba flessa, movimenti di flesso-estensione, rotazione interna ed esterna.

STRETCHING DEL PIRIFORME DA SUPINO



ESECUZIONE: pz in decubito supino, l'operatore si pone sul lato dell'arto da trattare. Afferra la gamba e la porta in flessione a livello del ginocchio. Successivamente a gamba flessa, esegue una adduzione dell'anca e rotazione esterna della gamba, facendo pressione con il proprio sterno. Arrivato al punto di massima escursione articolare, chiede al pz una spinta contro il suo sterno, gli chiede di mantenerla qualche secondo e poi rilasciare la tensione. A questo rilascio, l'operatore guadagnerà in adduzione e rotazione esterna della gamba per allungare al massimo il piriforme e dare beneficio al nervo sciatico.

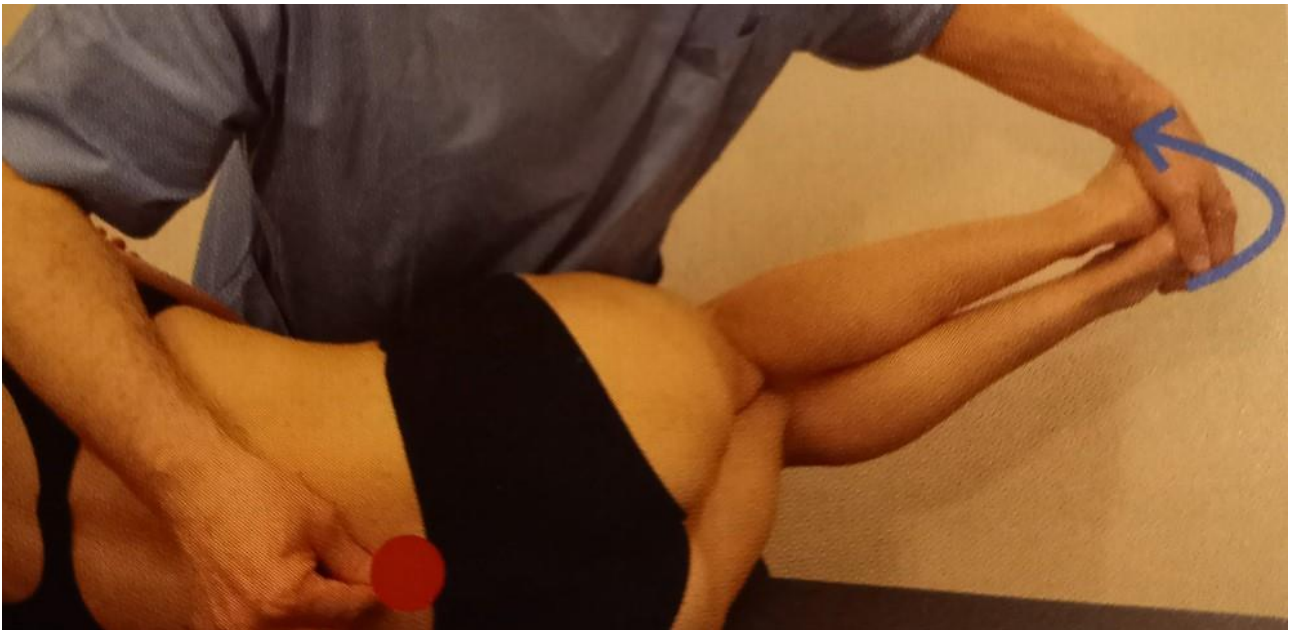STRETCHING DEL MUSCOLO PIRIFORME IN DECUBITO LATERALE



ESECUZIONE: pz in decubito laterale, l'operatore afferra la gamba sintomatica ,
afferra con una mano il ginocchio del pz, con l'altra mano stabilizza il bacino.

Effettua una flessione , adduzione della gamba e rotazione interna della gamba
, Aumenta i parametri fino a che il pz riferisce di sentire il muscolo piriforme
in allungamento.

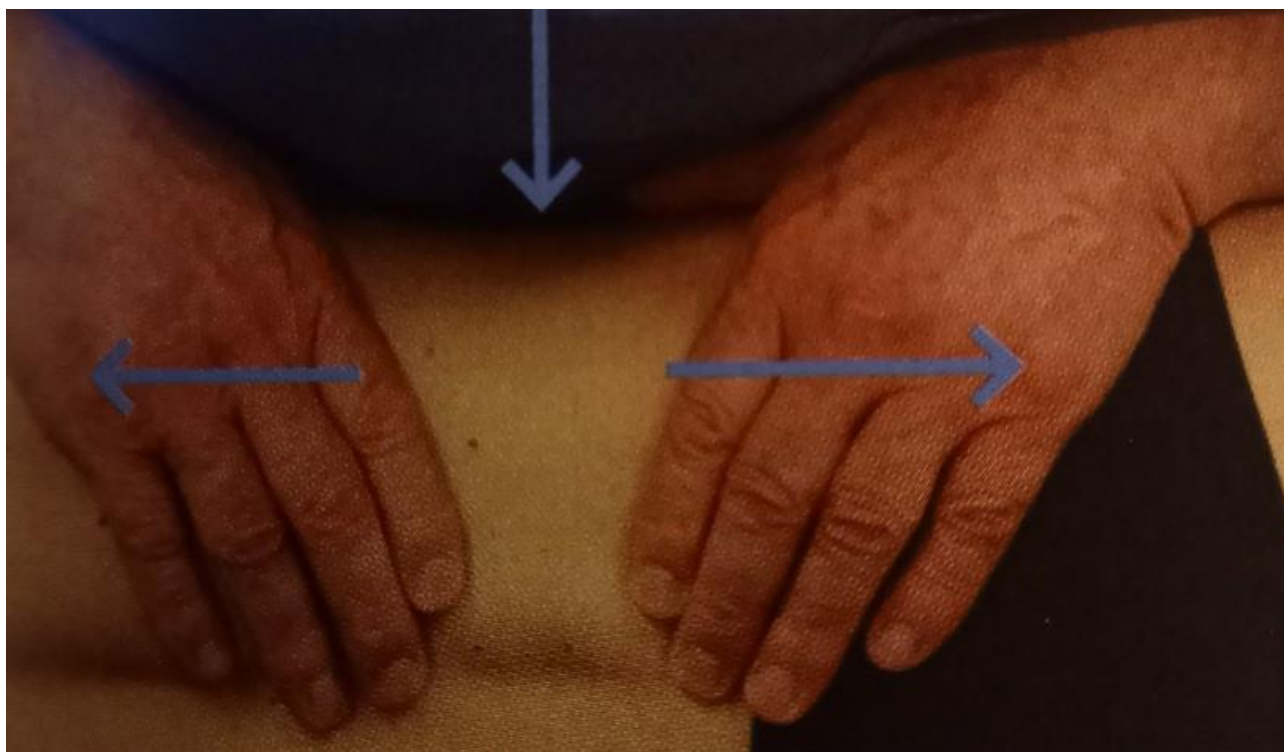
MOBILIZZAZIONE VERTEBRALE LOMBO-SACRALE



ESECUZIONE: pz in decubito laterale, l'operatore di fronte al paziente , con una mano fa una presa a pinza sulle vertebre lombari, con l'altra mano afferra le caviglie del pz e porta in flessione anche , ginocchia e caviglie. Questo comporterà una apertura posteriore delle vertebre lombari a cui assocerà i movimenti delle gambe del pz, in tutte le direzioni possibili.

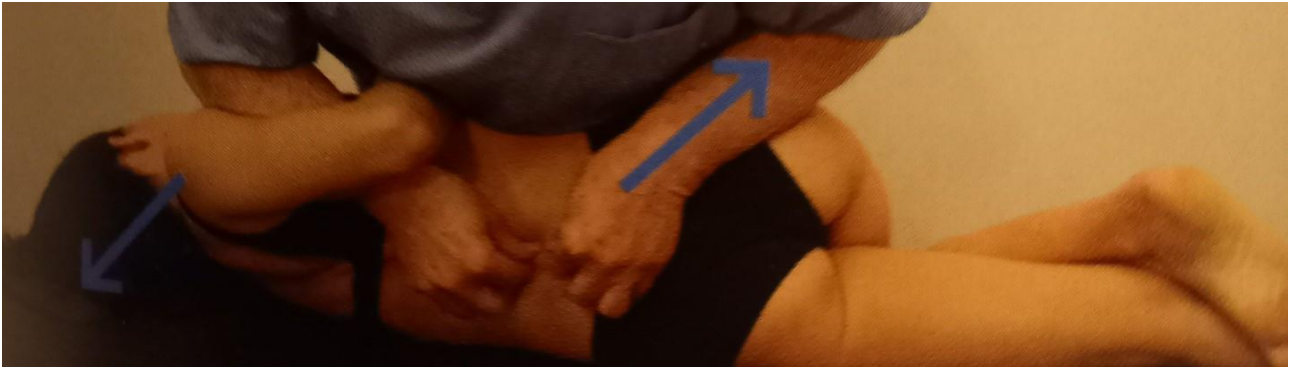Questa tecnica va eseguita su entrambi i lati.

POMPAGE DEL QUADRATO DEI LOMBI



ESECUZIONE: pz in decubito laterale, l'operatore in piedi di fronte al pz. Con una mano afferra l'ultimo arco costale, l'altra mano afferra la cresta iliaca. Spinge contro il lettino per decomprimere la muscolatura e ad ogni atto espiratorio del pz , distanzia le due mani per ottenere una maggiore distrazione.

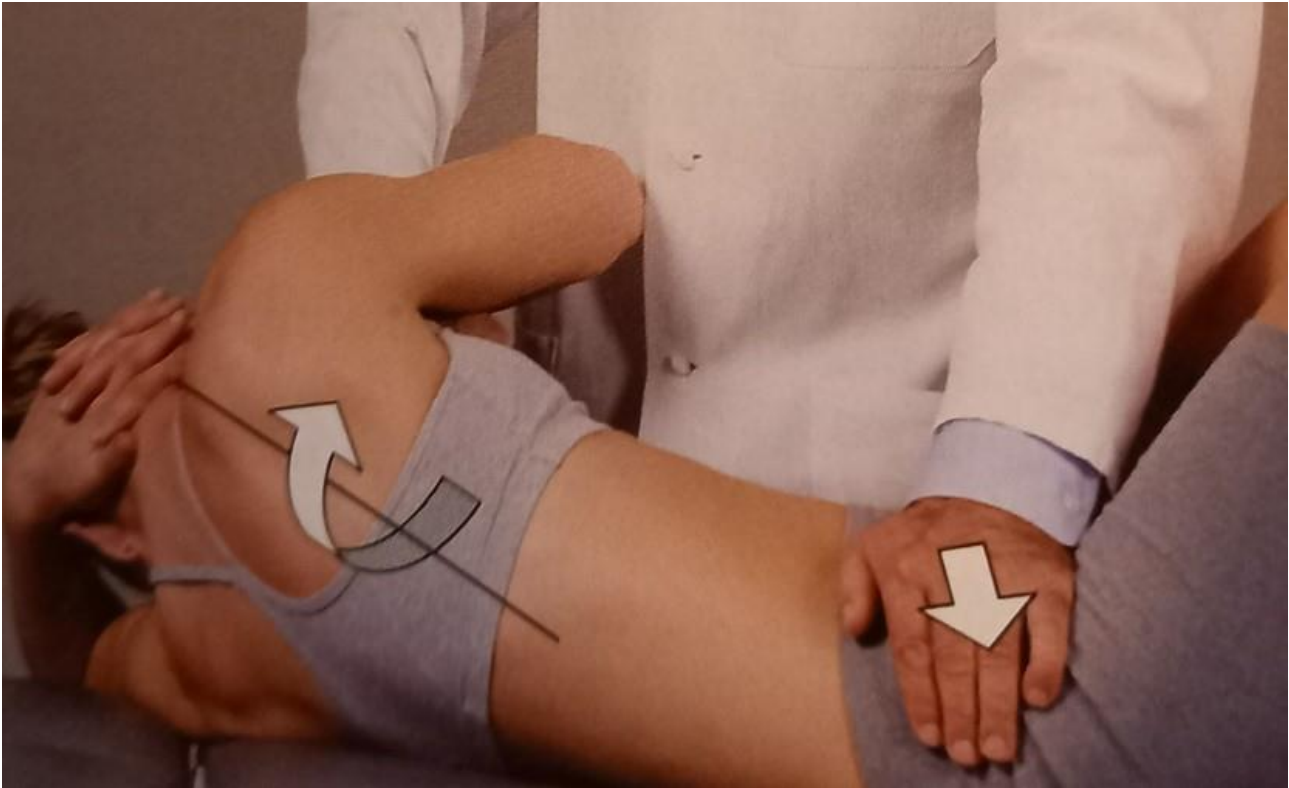
MOBILIZZAZIONE VERTEBRALE DEL TRATTO LOMBO-SACRALE



ESECUZIONE: pz in decubito laterale, l'operatore in piedi, allato del lettino.

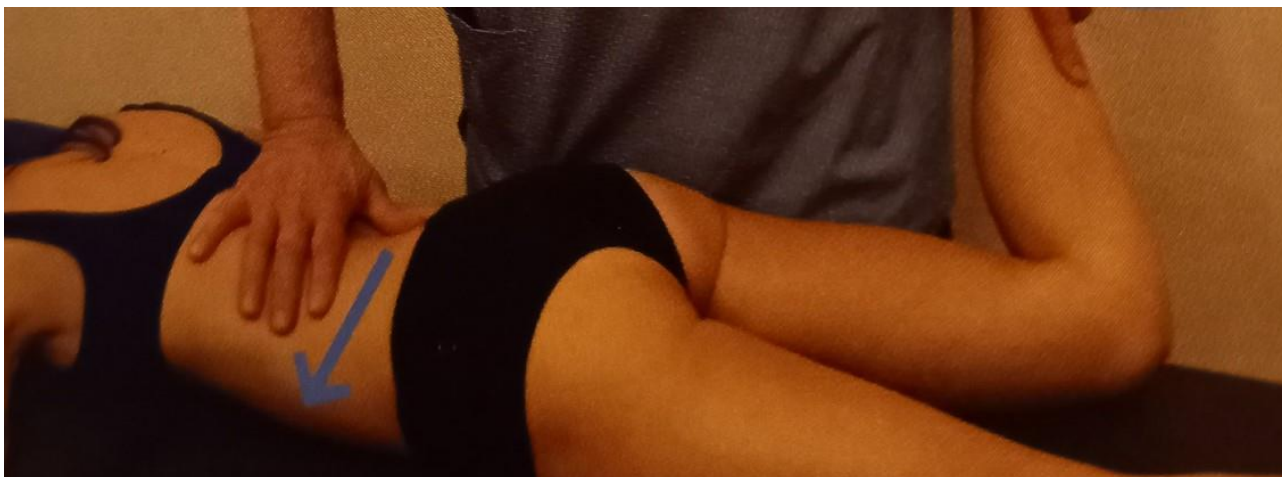Con la mano superiore appoggia il braccio del paziente sul proprio torace, con la mano libera porta il flessione, adduzione e rotazione interna la gamba del pz, poggiando il suo avampiede nel cavo popliteo e prende appoggio con il gomito della mano libera, sulla cresta iliaca. A questo punto esegue un movimento combinato: con l'avambraccio superiore porta in rotazione la colonna verso il lettino, mentre con l'avambraccio inferiore, porta in rotazione interna la gamba del pz . Il movimento combinato permetterà di mobilizzare e decomprimere le vertebre del tratto lombo- sacrale e il sacro stesso.

STRETCHING DEL PLESSO LOMBO-SACRALE IN ROTAZIONE



ESECUZIONE: pz in decupito subito, l'operatore posto lateralmente , fa incrociare le mani dietro la nuca del paziente, mentre con la mano caudale si appoggia sulla SIAS controlaterale , con una spinta verso il basso, con l'intenzione di bloccare il movimento della cresta iliaca. La mano craniale, si inserisce all'interno delle braccia incrociate del pz, unendole le afferra e la trazona verso di se, impedendo al bacino di muoversi in rotazione.

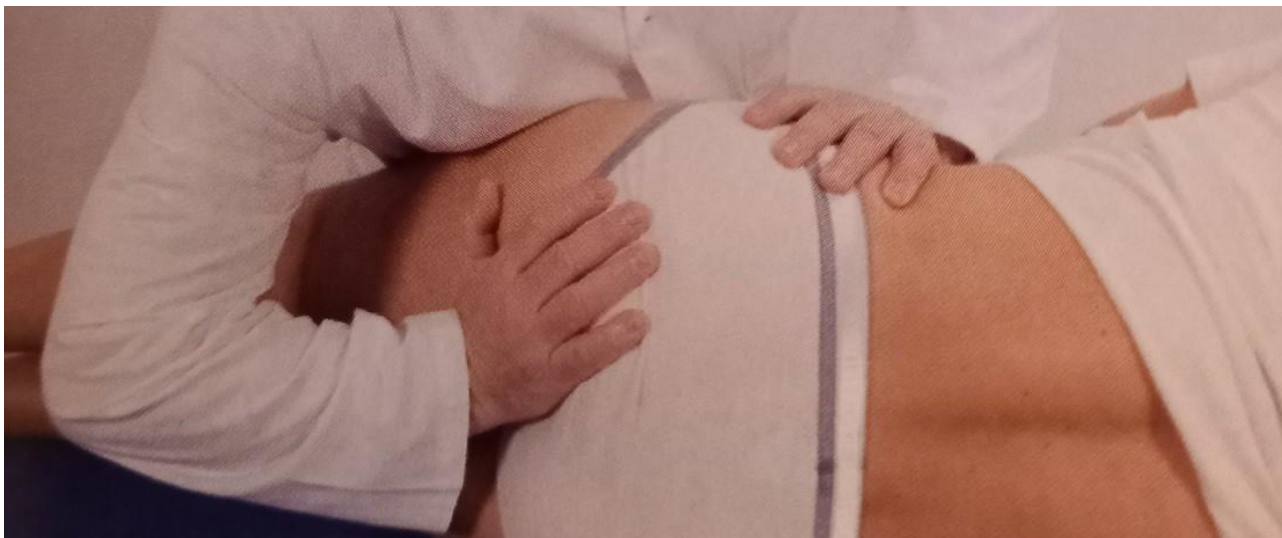STRETCHING DEL PIRIFORME IN DECUBITO PRONO



ESECUZIONE: pz in decubito prono, l'operatore in piedi al lato dell'arto da trattare. Con la mano cefalica prende appoggio sui processi spinosi delle vertebre l5-S1 , con la mano caudale afferra la caviglia del pz e porta la gamba in rotazione esterna. Da questa posizione chiede al pz una spinta della gamba contro la mano dell'operatore, (come se volesse riportarla in centro) e di mantenere la contrazione per qualche secondo. Nel momento in cui il pz rilascia la contrazione, l'operatore guadagna ancora un po in rotazione sterna. Questo comporterà uno stretching del piriforme e di conseguenza una decompressione del nervo sciatico.

VARIANTE: la mano che prende appoggio sui processi spinosi delle vertebre l5-s1, in questa tecnica prende appoggio sul muscolo piriforme, andando a creare una pressione ischemica sul ventre muscolare, con il fine di farlo rilasciare.

TECNICA DI DECOMPRESSIONE SACRO-ILIACA



ESECUZIONE: pz in decubito laterale, l'operatore poggia le gambe flesse del paziente sulle proprie, e poggia il proprio sterno sulla iliaca sottostante, per comportare una apertura posteriore dell'emi-bacino. La mano libera si poggia a coppa sul sacro, assecondandone i movimenti di flesso-estensione, aiutandosi con le gambe del paziente

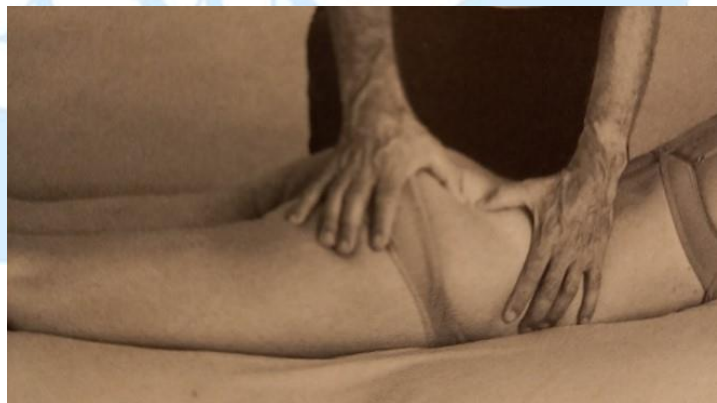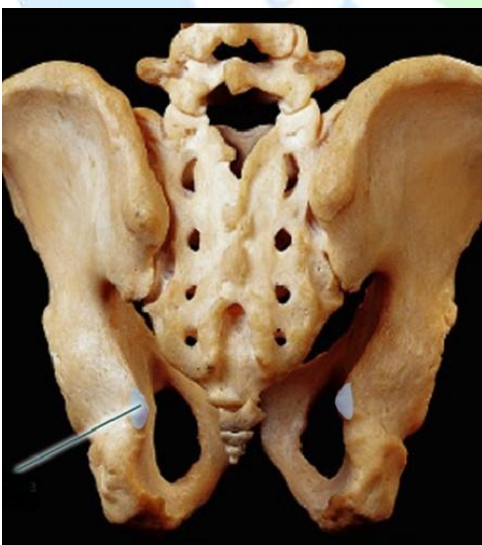STRETCHING FASCIALE DELLO SCIATICO NELLA REGIONE GLUTEA

ESECUZIONE:



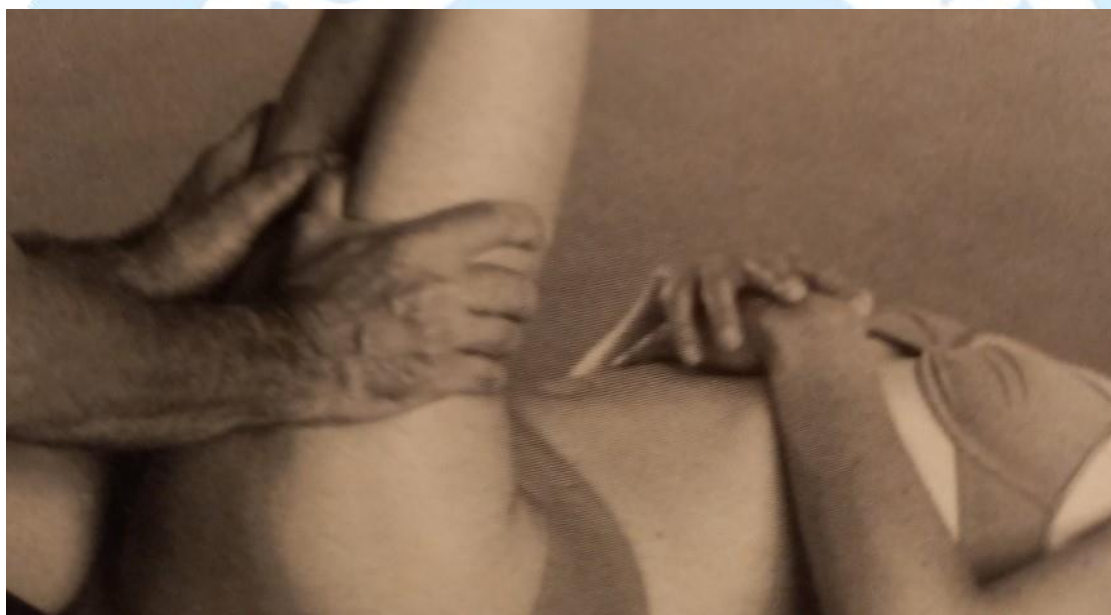Pz in decubito supino, l'operatore di fronte afferra il ginocchio della gamba da trattare e lo porta in flessione. Posiziona l'indice della mano libera contro la parte superiore della SPINA ISCHIATICA, facendo una spinta verso la testa del pz. La spina ischiatica si reperisce a circa 3 cm dalla tuberosità ischiatica. Il dolore che il pz riferisce da chiara indicazione di essere nel punto preciso di passaggio dello sciatico. La mano che tiene la gamba flessa, mobilizza l'arto inferiore in

abduzione, estensione ed infine in rotazione interna. Questa tecnica permette di manipolare la fascia che avvolge il n.sciatico.

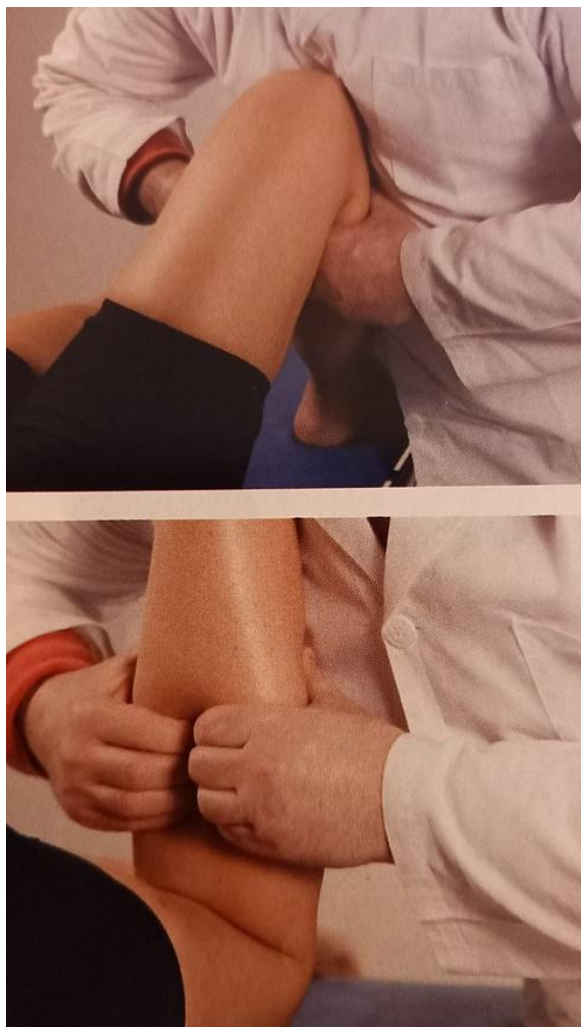


STRETCHING FASCIALE DELLO SCIATICO TRA GLI ISCHIO CRURALI

ESECUZIONE: pz in decubito supino, appoggia la caviglia sulla spalla dell'operatore, il quale posiziona i suoi due pollici uno sull'altro, attraversando il muscolo bicipite femorale, semitendinoso e semimembranoso. L'operatore trazione verso l'altro la fascia che avvolge il nervo sciatico e contemporaneamente porta il ginocchio in estensione. La manovra va ripetuta varie volte , fino a rilascio completo dello sciatico e fino ad aver recuperato la sua estendibilità.



STRETCHING FASCIALE DELLO SCIATICO NELLA MEMBRANA INTEROSSEA



ESECUZIONE: pz in decubito prono o supino, l'operatore porta il ginocchio del pz in flessione ed entra in contatto con la membrana interossea, entro cui scorre il pacchetto vascolo-nervoso dell'arto inferiore. Le dita delle mani si toccano ed entrano nella membrana , con una direzione posteriore a cui associa l'intenzione di decomprimere la membrana , per migliorare il passaggio e la conduzione del nervo sciatico, che in questa porzione della gamba si dirama in nervo tibiale. Utilissima questa tecnica per le sciatalgie che causa sintomi fino al piede, come le problematiche del ginocchio o le fasciti plantari.