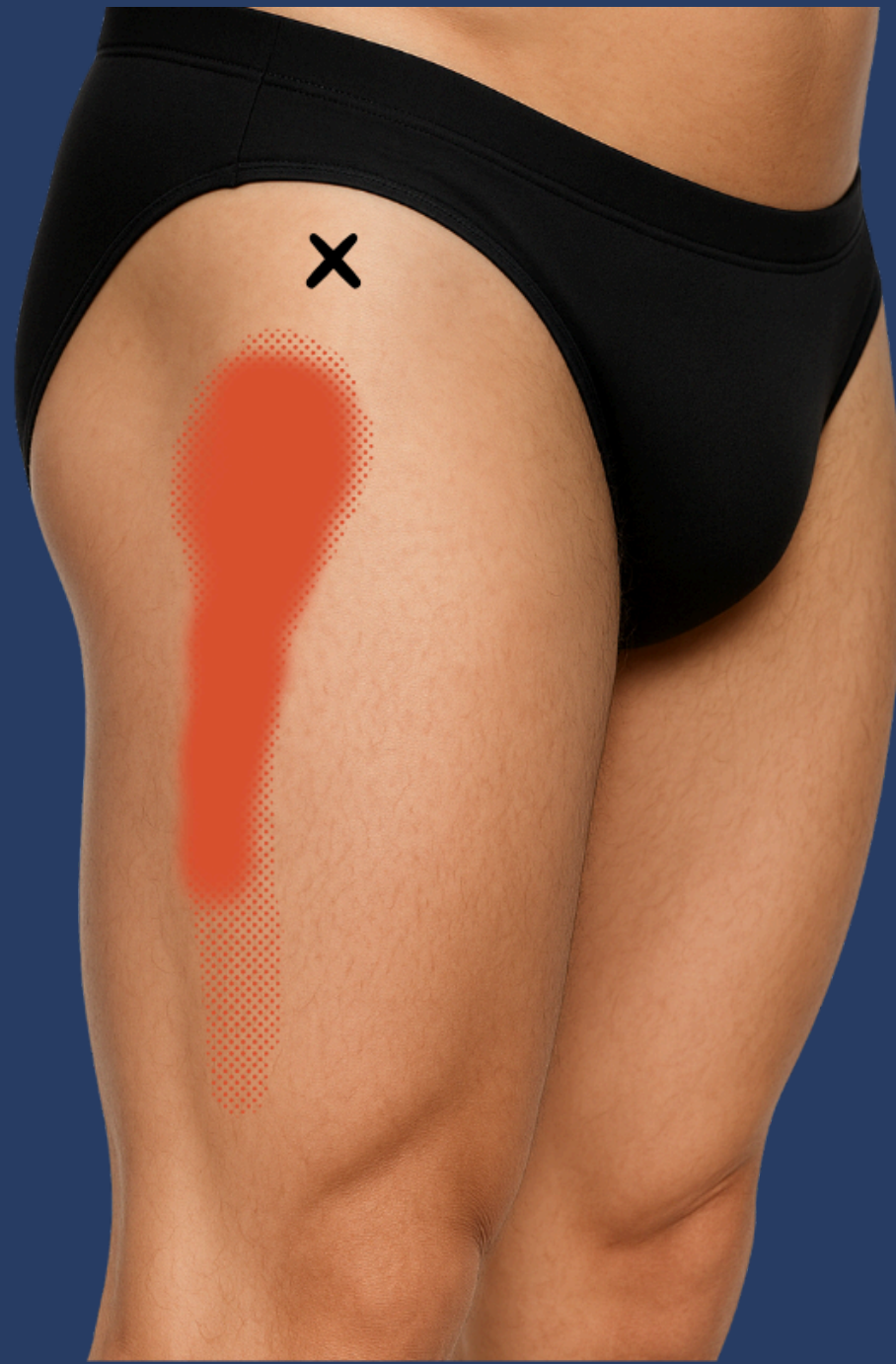
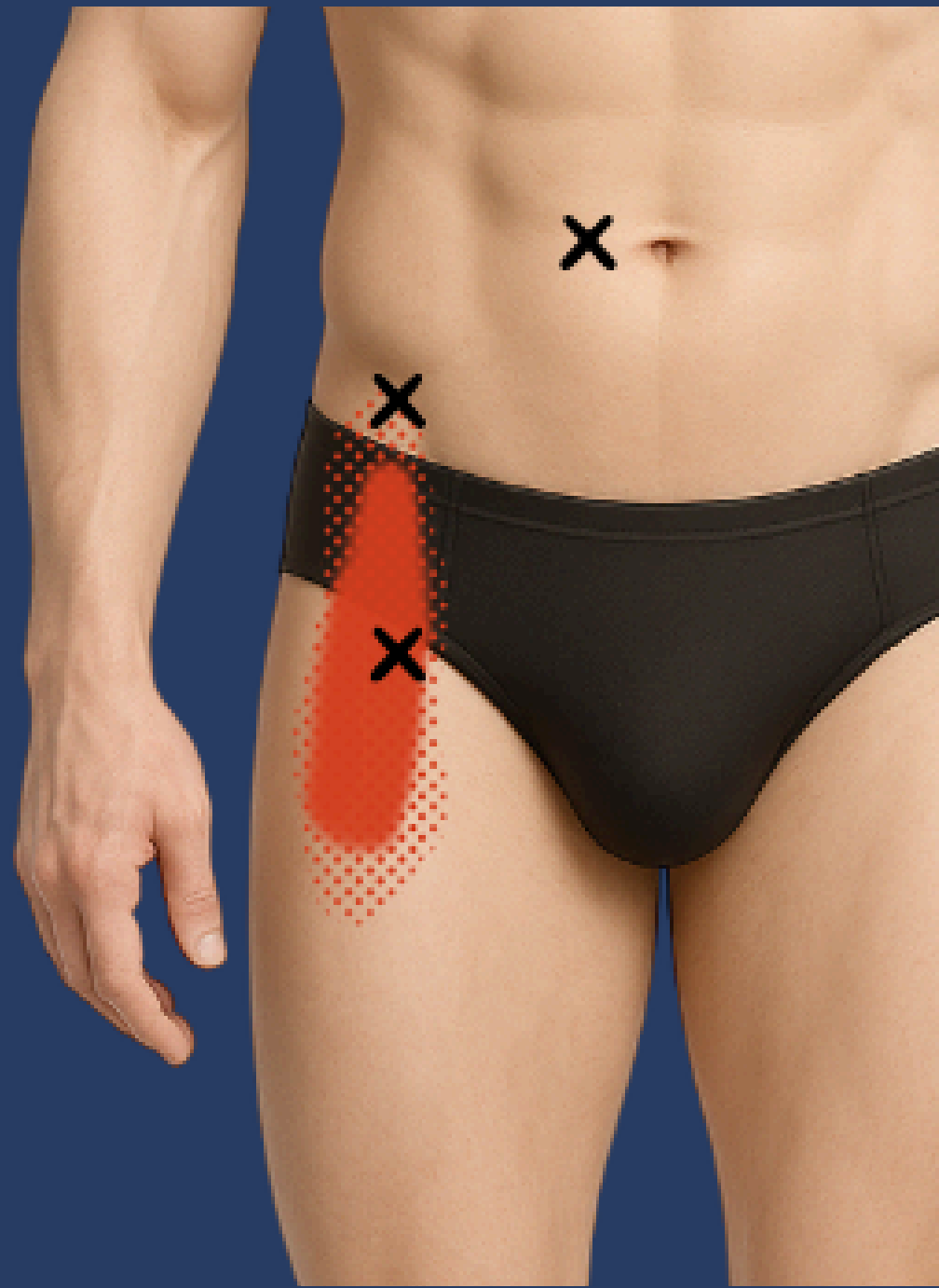
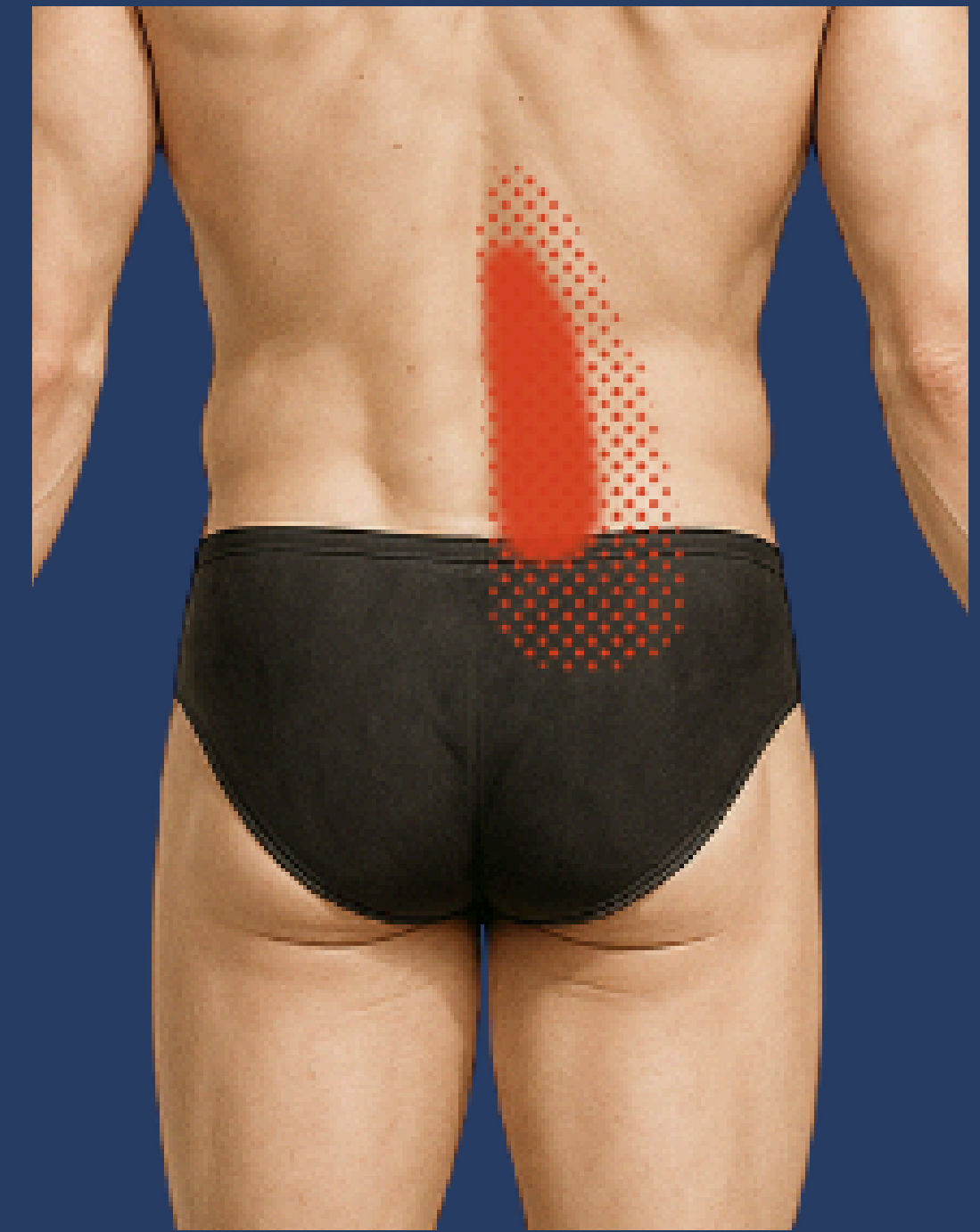La hanche



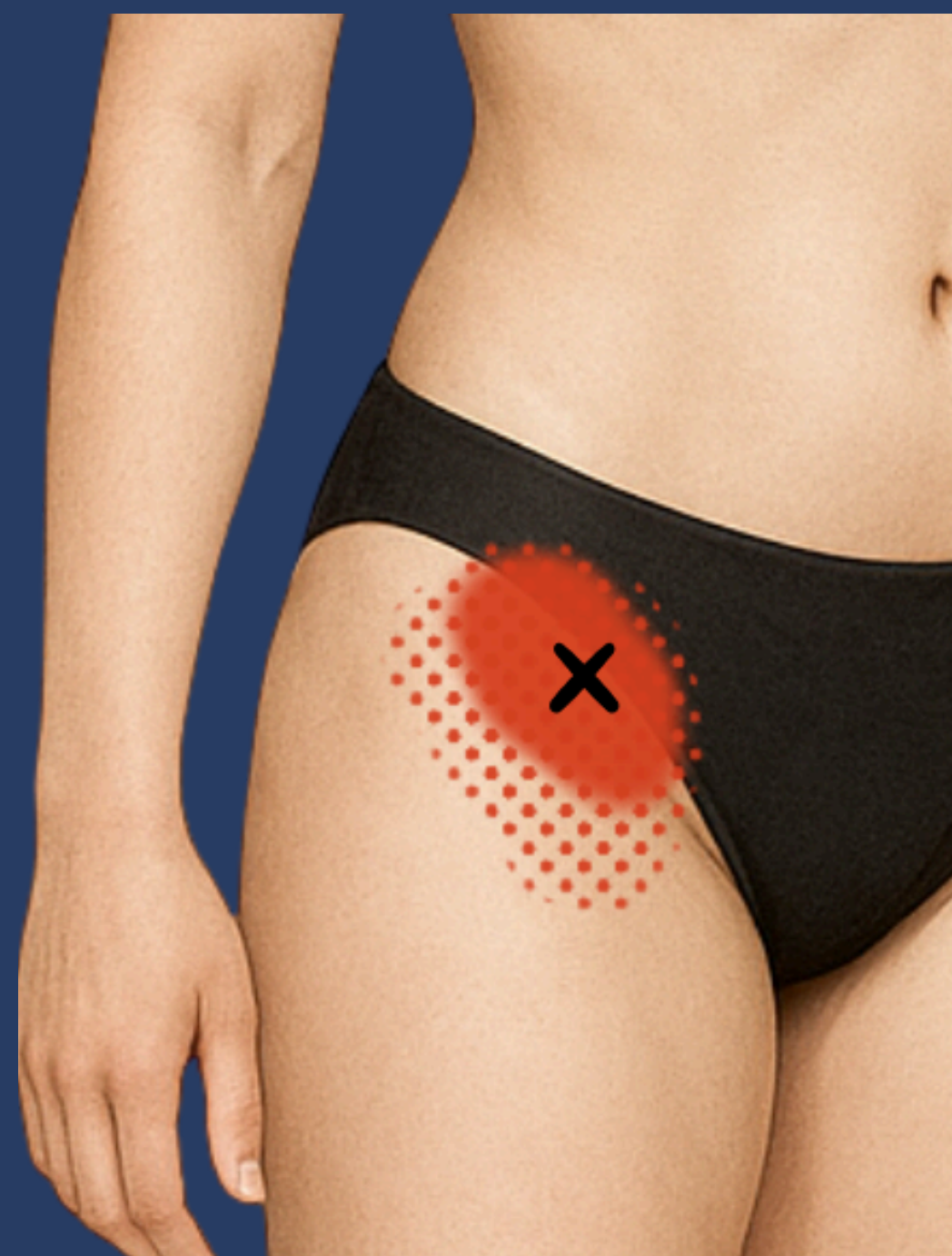
TFL



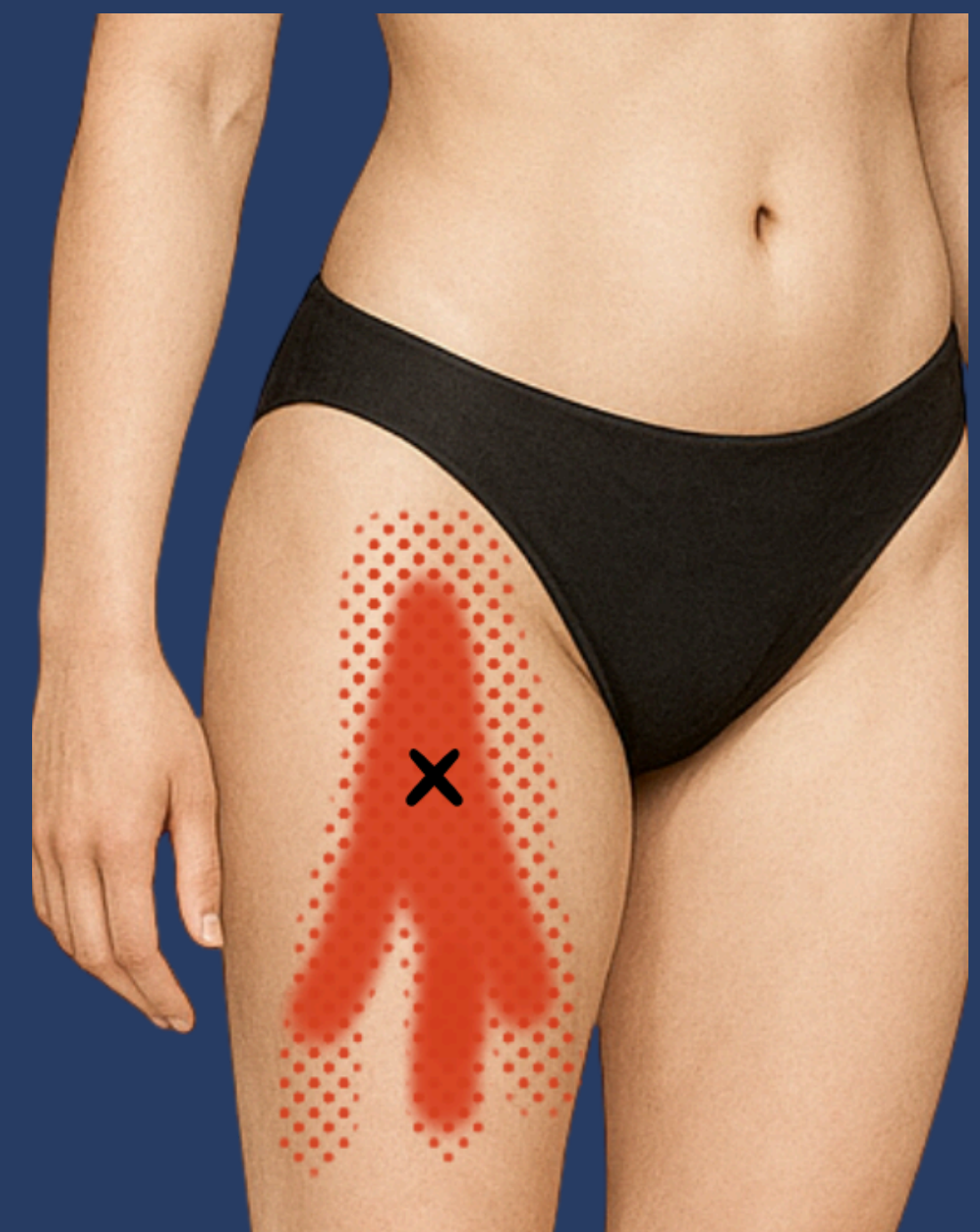PSOAS



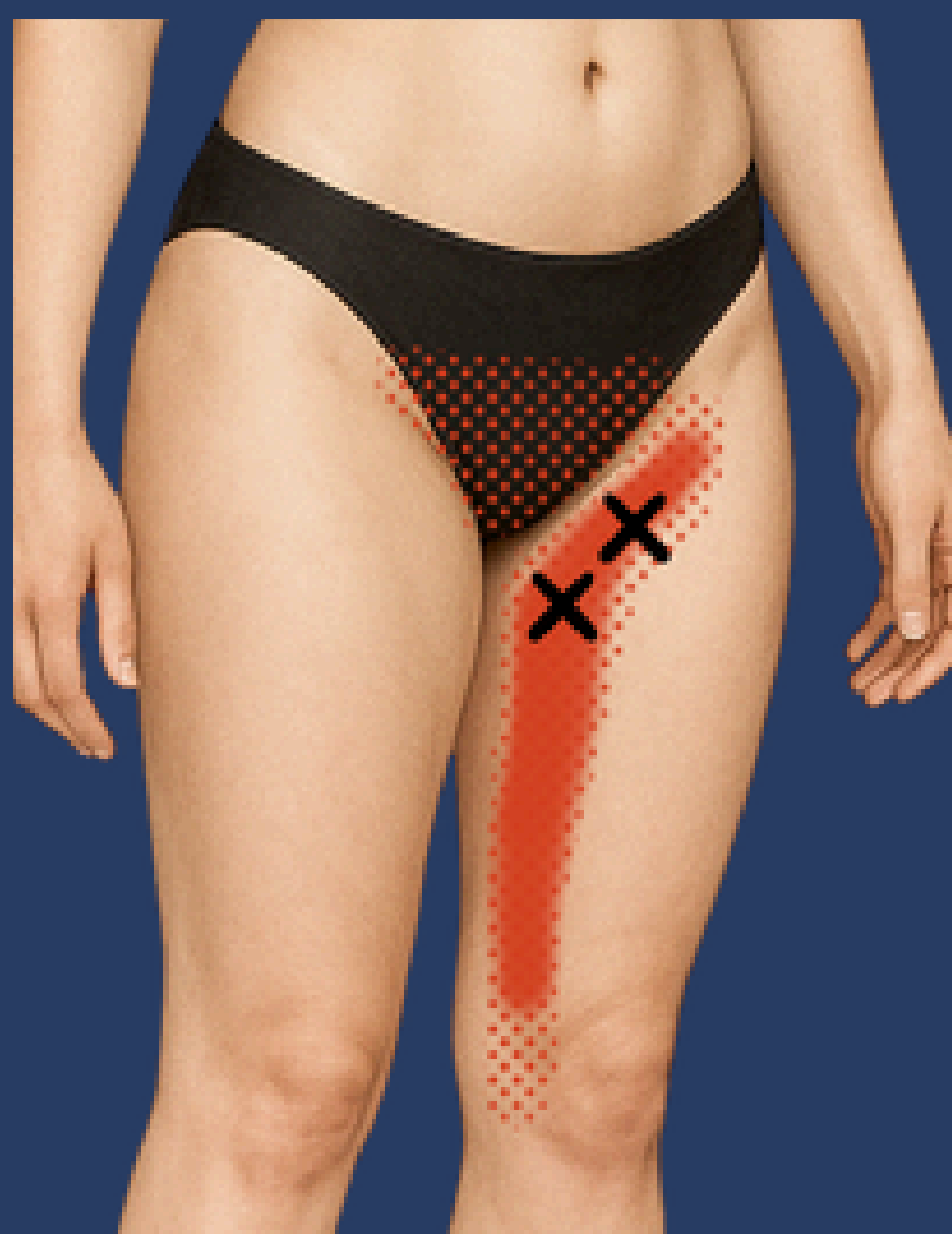SARTORIUS



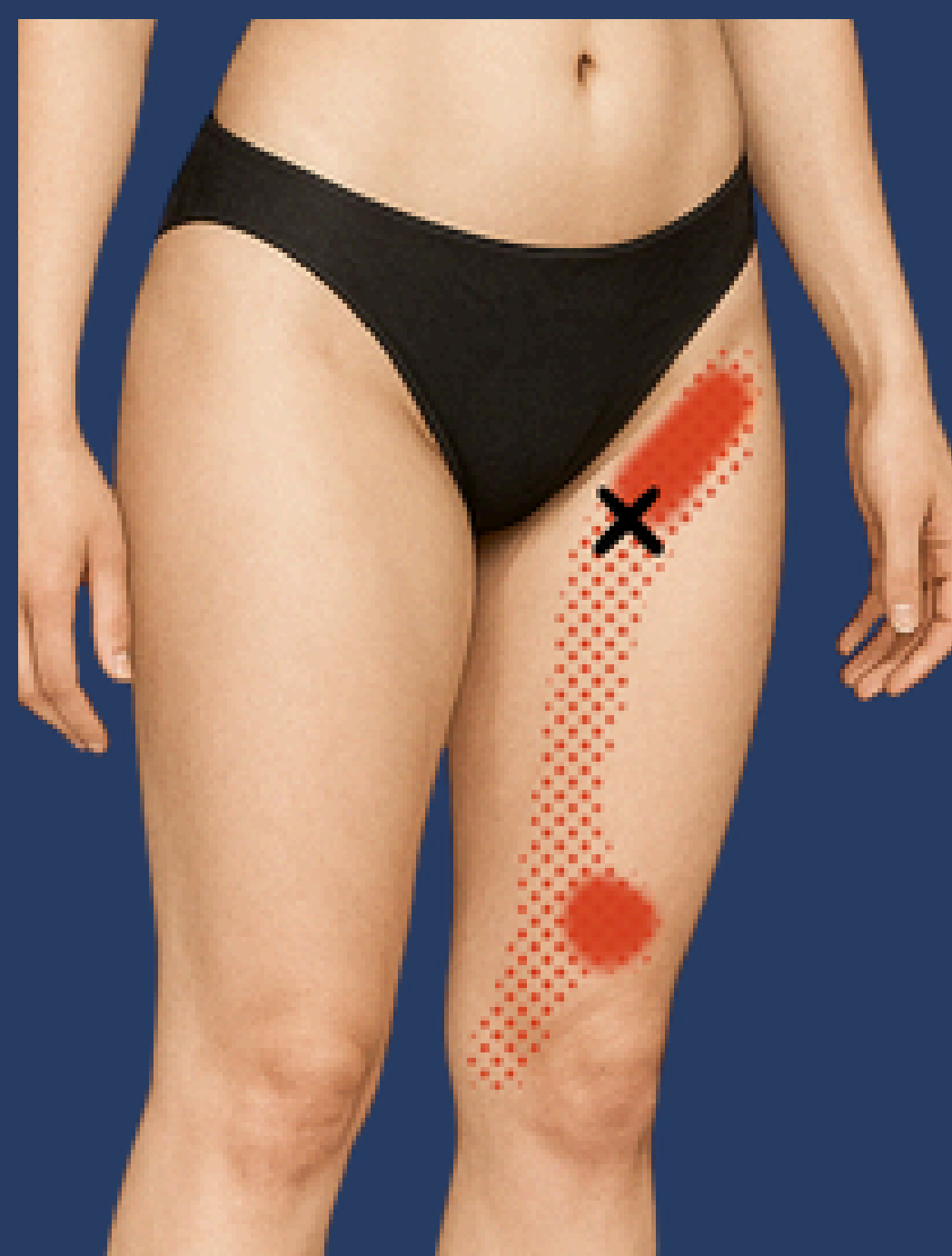PECTINÉ



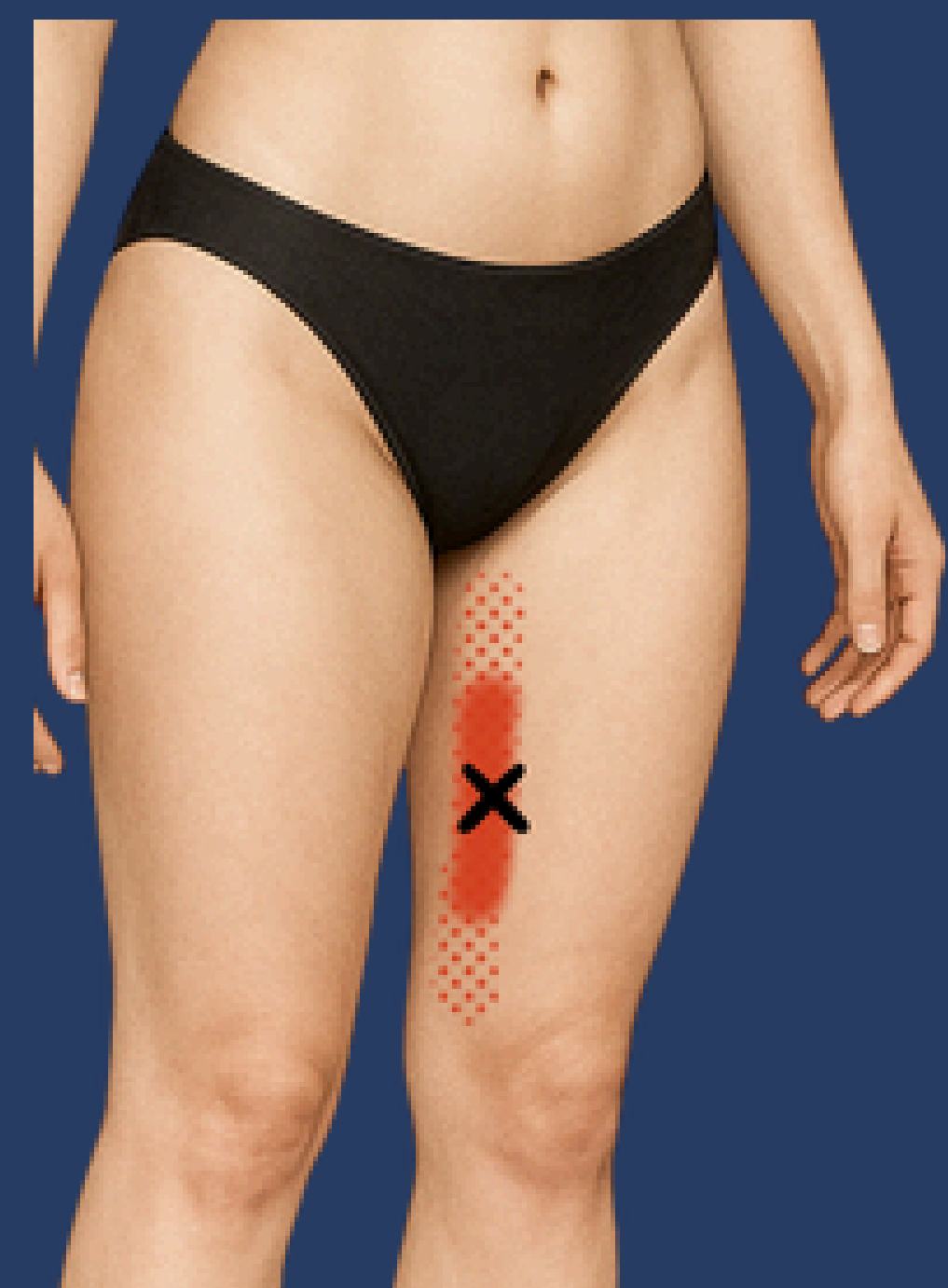VASTE INTERMÉDIAIRE



COURT ADDUCTEUR



GRAND ADDUCTEUR



GRACILE